Enfermedades tropicales otorrinolaringológicas

EM Diop
R Diouf
IC Ndiaye
G Tending
A Tall
S Touré

Resumen. – Hoy en día, puede parecer sorprendente hablar de medicina tropical en otorrinolaringología. Nuestra era se distingue por un desarrollo prodigioso de los medios de transporte y los intercambios internacionales. El descubrimiento de los antibióticos, la generalización de la vacunación y los inmensos progresos de la ciencia biomédica han transformado el curso de muchas enfermedades temidas antiguamente. Los países tropicales también han aprovechado estos progresos.
El objetivo de este artículo no es tanto describir las enfermedades tropicales otorrinolaringológicas como presentar la noción de «tropicalidad» en el ejercicio de esta especialidad, noción en la cual se relacionan estrechamente dos realidades: el subdesarrollo sanitario y la extrema pobreza. Los temas tratados son las infecciones específicas, la otología, la otorrinolaringología pediátrica y la oncología cervicofacial.

© 2001, Editions Scientifiques et Médicales Elsevier SAS, París. Todos los derechos reservados.

Palabras clave: medicina tropical, subdesarrollo sanitario, pobreza, infecciones específicas, otología, otorrinolaringología pediátrica, oncología cervicofacial.

Introducción

La mayoría de los países tropicales se caracteriza por su bajo nivel de desarrollo económico. En efecto, bien se constatan progresos alentadores en algunos países calificados de «emergentes», en muchos otros, el nivel de desarrollo económico es muy bajo y reina una pobreza extrema. La pobreza es entonces uno de los rasgos dominantes de los países tropicales. Se manifiesta en grados diversos y puede ser abordada a través de dos elementos que, en realidad, están estrechamente imbricados: el subdesarrollo sanitario y el analfabetismo.

El *subdesarrollo sanitario* se refleja en primer lugar en los recursos humanos del sector médico. La densidad médica sobrepasa raramente la proporción de 1/10 000 habitantes y la cobertura en otorrinolaringólogos (ORL) es todavía menor, variando entre 1/100 000 y 1/2 000 000 habitantes. Los otorrinolaringólogos son escasos y están mal repartidos a través del territorio de estos países. Cuando no ejercen todos en la capital, están concentrados en dos o tres ciudades.

El Hadj Malick Diop : *Professeur, chef du service d'oto-rhino-laryngologie, chirurgie cervicofaciale.*
Raymond Diouf : *Maître de conférence agrégé.*
Issa Cheick Ndiaye : *Maître assistant.*
Gilbert Tending : *Attaché.*
Abdourahmane Tall : *Assistant-chef de clinique.*
Service universitaire d'oto-rhino-laryngologie et de chirurgie cervicofaciale.
Silly Touré : *Assistant-chef de clinique, service universitaire de stomatologie, chirurgie maxillo-faciale.*
Faculté de médecine, de pharmacie et d'odontologie, université Cheikh Anta Diop de Dakar, BP 6226 Dakar Étoile, Sénégal.

En lo relativo a los medios técnicos, el panorama no es mejor. Los aparatos suelen ser obsoletos, dado que no se renuevan regularmente por insuficiencia del presupuesto. Tienen una vida corta debido a la falta de aprovisionamiento de los servicios de mantenimiento. Como generalmente son importados, su renovación está sujeta a las normas vigentes en los países occidentales y es difícil obtener repuestos para repararlos. Por último, el personal técnico a cargo de las tareas de mantenimiento cotidiano de este material no siempre tiene el cuidado necesario. Esta situación no es específica de los servicios de otorrinolaringología, también es corriente en los laboratorios de biología y de física, de anatomopatología, de hematología, etc.

Los hospitales son pocos y están mal repartidos. Los edificios que los albergan fueron construidos varias décadas atrás, con normas arquitectónicas obsoletas; la restricción de los presupuestos consagrados al sector de la salud sólo permite excepcionalmente restaurarlos. Por las mismas razones, el personal paramédico es escaso. El vacío resultante de la relativa falta de compromiso de los organismos estatales es insuficientemente colmado por la población, que con un poder adquisitivo reducido participa poco en los gastos de salud.

El *analfabetismo* es el segundo rasgo distintivo de la pobreza de estos países. Su tasa supera a veces el 70 % de la población. Se acompaña de cierto grado de oscurantismo, que conduce a considerar la enfermedad entonces como un fenómeno sobrenatural. La primera consulta suele llevarse a cabo con un curandero. Junto a los curanderos honestos, es decir conscientes de sus límites, existen verdaderos charlatanes que se aprovechan de la credulidad de pobres pacientes con

una percepción equivocada de la enfermedad, que resultan así víctimas de prácticas también equivocadas. El grado de aceptación del tratamiento propuesto depende, por lo tanto, de la agudeza del cuadro clínico.

Por otra parte, no está de más recordar que los países tropicales sufren situaciones climáticas particulares (inundaciones, sequías, humedad), que propician la eclosión de ciertas enfermedades. Asimismo, sus poblaciones pagan un importante tributo a las guerras, ya sean civiles o interestatales.

Este contexto de subdesarrollo sanitario y de analfabetismo propio de los países tropicales constituye el marco en el que debe ejercerse la otorrinolaringología. Los médicos tienen una sólida formación, adquirida o perfeccionada por lo general en centros europeos o norteamericanos de alto nivel. Sufren tal vez de una insuficiencia relativa en cuanto a la formación continua. No obstante, el principal problema es la insuficiencia de medios diagnósticos y terapéuticos. Su triste privilegio es doble: ocuparse de pacientes que presentan formas floridas de enfermedades y presenciar la evolución natural de las enfermedades. Son solicitados por todos los enfermos con afecciones cervicofaciales. La satisfacción moral que les queda es la conciencia de desempeñar un papel de pioneros en el mejoramiento de la calidad de vida de millones de personas. En las últimas décadas, gracias a la iniciativa de los poderes públicos y a la ayuda de la comunidad internacional, se han registrado progresos considerables en los campos del saneamiento y de la vacunación a gran escala. Estos progresos han modificado indudablemente el panorama de la medicina tropical en general y de la otorrinolaringología en particular.

Infecciones específicas

ESCLEROMA

El escleroma, denominación propuesta por Bornhau y adoptada en el congreso mundial de otorrinolaringología de Madrid en 1932, es una inflamación granulomatosa localizada selectivamente en las vías respiratorias, debida a una enterobacteria del género *Klebsiella*. Esta enfermedad se observa esencialmente en poblaciones con higiene deficiente. Tiene una evolución crónica y es excepcionalmente mortal. Se caracteriza por su polimorfismo clínico y, lo que es particular para una enfermedad infecciosa, por sus aspectos histológicos. El tratamiento se basa en una antibioticoterapia prolongada adaptada al antibiograma; la cirugía sólo interviene a título paliativo cuando existen secuelas funcionales.

■ *Epidemiología*

La prevalencia del escleroma varía en función de las zonas de endemia, aunque parece haber disminuido progresivamente en los últimos años.

Si bien puede producirse a cualquier edad, la mayoría de los pacientes tiene más de 20 años, pero el caso más joven publicado en la literatura médica era un recién nacido. Según Claveau, existe un ligero predominio femenino (55 % frente a 45 %).

Los factores favorecedores serían la malnutrición, la higiene deficiente y la promiscuidad. Es una infección poco contagiosa, de transmisión directa, sin intermediario.

La distribución geográfica excluye la mayoría de los países industrializados, donde el escleroma sólo se observa en inmigrantes.

En África, el escleroma es endémico en la parte occidental del continente, en particular en Malí y Burkina Faso. Las primeras descripciones en el oeste de África se deben a Reynaud. También se observa en el este (Kenia, Uganda, Ruanda, Burundi y Tanzania) y en el norte (Túnez, Marruecos, Argelia y Egipto). En Asia, India y Bangladesh existen focos importantes. En América del Sur, el escleroma se observa en Guatemala, México, El Salvador, Cuba y Honduras. En Europa, se puede citar Polonia, Hungría, Rumania y Yugoslavia. Zakreski, en Polonia, ha consagrado varios trabajos al escleroma.

El agente patógeno es un diplobacilo gramnegativo, *Klebsiella rhinoscleromatis*, aislado en 1882 por Von Frisch y Pelizzari en tejido escleromatoso.

■ *Aspectos clínicos*

Después de un período de incubación de varios años, el escleroma evoluciona hacia una forma con manifestaciones nasales características (rinoscleroma). La evolución comprende cuatro estadios.

Rinitis catarral bilateral

Se caracteriza por una rinorrea común, serosa o seromucosa, asociada a cefaleas.

Rinitis atrófica

Se caracteriza por una rinorrea mucopurulenta y costrosa. El examen revela la presencia de granulaciones en el piso y en las paredes laterales de la fosa nasal.

Período de infiltración granulomatosa

La mucosa nasal está infiltrada, es friable y sangra espontáneamente o al contacto. Poco a poco, se instala un cuadro de obstrucción nasal. La infiltración de la mucosa puede dar lugar a un verdadero tumor que se exterioriza por la narina *(fig. 1)*, produciendo incluso un ensanchamiento de la pirámide nasal.

Período de fibrosis cicatrizal

La infiltración de las paredes de la pirámide nasal da lugar progresivamente a una induración asociada a un estrechamiento del calibre de la fosa nasal (y por lo tanto a una obstrucción nasal). La induración y la estenosis se extienden al cavum, sin provocar dolor. Sin tratamiento, el cuadro puede evolucionar hacia el descrito por Hebra y Kaposi en 1870 y 1874 *(fig. 2)*, produciéndose una deformación que recuerda la facies de rinoceronte.

■ *Otros aspectos*

Varían en función de la topografía. El bacilo de Von Frisch tiene un tropismo selectivo por la mucosa respiratoria, a la cual afecta en sus diversos compartimientos.

Orofaringe

El escleroma suele producir retracciones incluso amputaciones, de la úvula, del paladar blando y de los pilares.

Laringe

La estenosis se desarrolla principalmente en la región subglótica, produciendo una dificultad respiratoria que puede conducir a la asfixia. La frecuencia de la afección laríngea varía según los autores. Para Reynaud es del 20 %, para Zakreski de alrededor del 75 %.

Localizaciones raras

Badrawy y otros autores egipcios han publicado observaciones de escleroma localizado en el oído. El conducto auditivo externo puede quedar obstruido secundariamente a la inva-

1 *Rinoscleroma exteriorizado (colección A. G. Mohamed).*

2 *Rinoscleroma: nariz de Hebra (colección M. Diop).*

sión de la caja del tímpano a través de la trompa de Eustaquio. La granulomatosis puede afectar también a la mastoides.

A partir de la fosa nasal, la granulomatosis puede invadir la cavidad intracraneal a través de la lámina papirácea del etmoides [1].

■ *Diagnóstico*

Diagnóstico diferencial

El diagnóstico diferencial se plantea sobre todo en el estadio de estenosis, es decir, en la fase de estado. Es el de una enfermedad granulomatosa. En las regiones tropicales, muchas enfermedades pueden producir una reacción granulomatosa en las vías aerodigestivas superiores o la región cervicofacial.

Cabe recordar que el granuloma se caracteriza por la presencia de una «acumulación de macrófagos rodeados por linfocitos; la coalescencia de las células epiteliales puede determinar células de Langhans o células gigantes con cuerpos extraños» [2].

El diagnóstico diferencial incluye la ocena, el noma *(fig. 3)*, la lepra, la sífilis y las micosis (ver más adelante). También se puede citar el granuloma maligno centrofacial (o enfermedad de Stewart) y otras angiítis o vasculitis necrosantes.

3 *Noma evolutivo (colección M. Diop).*

• *Granuloma maligno centrofacial*

Se observa en zona tropical, con muy baja frecuencia rara [9]. Se trata de una forma particular de angiítis necrosante caracterizada por una evolución mortal (*letal midline granuloma* de los autores anglosajones). Sólo la fase preulcerosa puede confundirse con un escleroma nasal. Esta fase es breve y rápidamente da lugar a la ulceración. El diagnóstico se basa en el examen anatomopatológico que revela un infiltrado celular anormal asociado a células normales. Este infiltrado, considerado por algunos autores como una auténtica neoplasia, está constituido por linfocitos pequeños y grandes células reticulohistiocíticas. Los núcleos de estas células tienen un tamaño heterogéneo, pequeño o grande. Su forma también es variada: redonda, fusiforme u ovalada. Algunos núcleos son hipercromáticos. El citoplasma es eosinófilo o, por el contrario, claro. Junto a este infiltrado, existe un tejido de células inflamatorias normales. Estos dos elementos (infiltrado y tejido inflamatorio) se combinan de manera variable; «algunos identifican un epitelioma, otros un reticulosarcoma, otros un linfoma de Hodgkin o una reticulosis maligna, otros lesiones granulomatosas comunes sin carácter maligno» (Debain).

El diagnóstico es «provisorio» [14] o por eliminación (Debain). Por consiguiente, los criterios histológicos deben compararse con los elementos clínicos.

El cuadro clínico parece evolucionar inexorablemente en ausencia de tratamiento. Para los autores anglosajones, el tratamiento de elección es la radioterapia. La ulceración es lateronasal o centrofacial. La necrosis afecta a la mucosa, la piel, el cartílago y el hueso, y termina por formar un amplio cráter característico *(fig. 4)*.

• *Tuberculosis*

En los países donde la tuberculosis es endémica no es excepcional encontrar formas «floridas». En otros casos, la localización, la evolución clínica y el aspecto macroscópico pueden sugerir un escleroma.

En la nariz:

— el lupus tuberculoso presenta inicialmente una sintomatología poco sugestiva, según Ennouri et al [10]. Se caracteriza, como el escleroma, por una rinitis costrosa. Las costras recubren una mucosa nasal congestiva e hipertrófica. Esta hipertrofia se extiende a la piel del ala nasal y a la región nasolabial, recordando la nariz de Hebra;

— el tuberculoma, verdadero tumor pediculado o sésil, puede localizarse en la fosa nasal e incluso exteriorizarse.

En la laringe:

— Todos los compartimientos pueden estar afectados. Según Gallas et al [11], la localización laríngea ha dejado de ser

4 *Granuloma centrofacial (colección N. Diaye).*

el estadio terminal de la tuberculosis llevando a la muerte por asfixia; no obstante, se observan todavía aspectos macroscópicos comparables a los del laringoscleroma, que plantean problemas terapéuticos similares (traqueotomía, desobstrucción por láser, corticoterapia, etc.).

El diagnóstico de tuberculosis depende del examen bacteriológico o histológico, independientemente de la localización.

La presencia de bacilos acidoalcoholresistentes puede observarse en el examen directo de las secreciones. El examen histológico, por lo general fácil, revela un granuloma epitelioide de células gigantes, con necrosis caseosa o presencia de bacilos acidoalcoholresistentes.

Diagnóstico de certeza

Se basa en los exámenes bacteriológicos y en el examen anatomopatológico. El bacilo responsable del escleroma *(K. rhinoscleromatis)* es una enterobacteria. Debe buscarse en las secreciones nasales o faríngeas. También puede identificarse en el cultivo de fragmentos triturados de tejido patológico (Claveau). La búsqueda y la identificación son importantes tanto para el diagnóstico como para el tratamiento, que depende del antibiograma.

Al principio, el aspecto histológico es poco indicativo. La lesión típica se caracteriza por una infiltración linfoplasmocítica que comprende células de Mikulicz y cuerpos de Russel. La célula de Mikulicz es una célula grande, espumosa, con múltiples vacuolas y núcleo excéntrico. Las tinciones especiales ponen de manifiesto la presencia de cuerpos bacterianos en «empalizada» dentro de las vacuolas. Los cuerpos de Russel son inclusiones redondeadas de material homogéneo, constituido por fragmentos mielinizados de restos celulares y residuos de leucocitos polimorfonucleares, presentes en el citoplasma de células plasmáticas (Fabre).

■ *Tratamiento*

Como para la mayoría de las enfermedades infecciosas, el tratamiento se basa esencialmente, aunque no exclusivamente, en la administración de antibióticos. Cuatro antibióticos han demostrado eficacia: la estreptomicina (1 a 2 g/día), la tifomicina (2 g/día), la tetraciclina (2 g/día) y la ampicilina. Según Sali [15], la duración del tratamiento depende de la negatividad de los exámenes bacteriológicos. Puede prolongarse durante 6 meses.

La corticoterapia puede ser una ayuda valiosa, sobre todo durante las primeras semanas de tratamiento. En la fase de estenosis constituida, la corticoterapia puede utilizarse en infiltración intramucosa.

La dilatación de las fosas nasales, una vez finalizada la antibioticoterapia, permite reducir una eventual obstrucción nasal.

Los autores tuvieron que efectuar una traqueotomía en dos casos de escleroma de localización subglótica (laringoscleroma) asfixiante. Gaillard propone en estos casos el uso de láser, cuando se dispone del equipo necesario. Bieh et al [5] tuvieron que practicar una mastoidectomía en un caso de escleroma de localización mastoidea.

LEPRA

La lepra es una enfermedad infecciosa de incubación prolongada, contagiosidad moderada y evolución crónica. Conocida desde la antigüedad, ha prácticamente desaparecido en los países industrializados y se observa casi exclusivamente en los países en vías de desarrollo.

El germen responsable es *Mycobacterium leprae (M. leprae)*, bacilo descubierto por Armauer Hansen en 1873.

Puede afectar a toda la esfera otorrinolaringológica. Las manifestaciones nasales, en particular, son precoces y muy características, por lo que presentan un gran valor diagnóstico y profiláctico.

■ *Epidemiología*

La Organización Mundial de la Salud (OMS) estima que en el mundo existen entre 12 y 15 millones de enfermos de lepra, con una prevalencia superior a 10/1 000 en las zonas de endemia de África subsahariana y Asia.

África tropical tiene la prevalencia más elevada, llegando a 43/1 000 habitantes en ciertas zonas de Uganda y 12 a 43/1 000 en el este de África. La lepra también se observa en Birmania (5,8/1 000), Nepal (10/1 000), Singapur (3,6/1 000), las islas del Pacífico, América del Sur (Brasil 1,34/1 000, Surinam 4,25/1 000), Oceanía y en la cuenca mediterránea oriental. En Europa y América del Norte, los casos registrados corresponden a personas inmigrantes o que vivieron en zonas endémicas.

M. leprae es un bacilo grampositivo acidoalcoholresistente. Se tiñe de rojo sobre fondo azul con la coloración de Ziehl-Neelsen.

■ *Aspectos clínicos otorrinolaringológicos*

En la lepra lepromatosa, las lesiones de la mucosa de las vías aéreas superiores son frecuentes y muy bacilíferas.

Manifestaciones nasales y paranasales

Las manifestaciones nasales son las más frecuentes: en el 75 % de los casos según Reynaud [13, 14] en África occidental, en el 80 % según Tissie en Saigón, en el 92 % según Terracol y en el 95 % según Barton.

• *Rinitis*

La rinitis, inicialmente serosa o seromucosa, puede ser por su persistencia el primer signo de preocupación para el enfermo. Su evolución se acompaña de pequeñas epistaxis. Con el tiempo se vuelve mucopurulenta o francamente purulenta, fétida y luego, costrosa.

La rinoscopia muestra al principio una mucosa hiperémica, recubierta de abundante moco, rico en bacilos de Hansen (10^6 a 10^7 según Shepard). La mucosa es turgente en la parte anterior e inferior del tabique, donde se observan pequeñas salientes firmes grisáceas. Se encuentra infiltrada de lepromas, sobre todo en la cabeza del cornete inferior y la parte anterior del tabique. Estos lepromas se observan también sobre la piel del dorso y de las alas de la nariz.

En el estadio de rinitis costrosa, aparecen costras pardas sobre una mucosa nasal seca, delgada y frágil, que se atrofia en el estadio de rinitis atrófica. Pueden observarse ulceraciones, sobre todo en el cornete inferior y el tabique nasal.

• *Perforación septal*

La perforación se localiza en la parte anterior del tabique. Al principio es pequeña, con bordes salientes e irregulares; luego se agranda para transformarse en una perforación subtotal, que produce un aplastamiento de la punta e incluso de las alas de la nariz.

• *Resorción y destrucción cartilaginosa y ósea*

Afecta a los cornetes inferiores, la base del tabique y los huesos propios de la nariz. Provoca un hundimiento de la pirámide nasal que da el aspecto característico de nariz de tapir, nariz en silla de montar, nariz en pico de loro, nariz de bulldog, nariz en trébol o trilobulada, etc.

• *Sinusitis*

Se trata de una constatación radiológica, sin confirmación bacteriológica ni histológica. Reynaud en Dakar y Sergent en Casablanca han observado sinusitis en alrededor del 40 % de los pacientes con lepra lepromatosa. Serían sinusitis por sobreinfección, ya que no se han encontrado nunca bacilos de Hansen en el material aspirado por punción, sino más bien gérmenes comunes.

• *Afección sensitiva y sensorial nasal*

La sensibilidad de la mucosa nasal está frecuentemente alterada (en el 65 % de los casos según Barton), sobre todo en el cornete inferior y el tabique.

El nervio olfatorio presenta con frecuencia una neuritis leprosa, principalmente en las formas lepromatosas y limítrofes. La hiposmia también puede deberse a las costras. La olfacción está alterada en el 45 % de los casos de lepra lepromatosa.

Manifestaciones orofaríngeas *(fig. 5)*

Son menos frecuentes que las manifestaciones nasales. Según Reynaud, se observan en el 16 % de las formas lepromatosas según Reynaud. Suele aparecer en el estadio cicatrizal en los pacientes lepromatosos mal o no tratados.

Conciernen:

— los labios, que pueden estar infiltrados y deformados por lepromas nodulares o difusos, o afectados por una fibrosis cicatrizal que los adelgaza;

— la lengua, cuya cara dorsal está salpicada de nódulos planos y sin papilas, que constituyen la «glositis leprosa», con rigidez, retracción y disminución de la movilidad;

— el velo del paladar, donde se puede observar la infiltración nodular de la mucosa velar, la amputación de la úvula o la perforación del paladar, que crea una comunicación entre la cavidad bucal y las fosas nasales, y provoca trastornos de la deglución y de la fonación;

— la pared posterior de la faringe, cuya mucosa está atrofiada, seca, descolorida, y presenta una atenuación de la sensibilidad;

— las amígdalas, que tienen a menudo un aspecto atrófico.

Manifestaciones laríngeas

Antiguamente eran graves y obligaban a practicar una traqueotomía debido a la estenosis laríngea que provocaban. Se observan en los pacientes lepromatosos mal tratados o no tratados; su frecuencia ha disminuido gracias a los tratamientos actuales. Se trata de granulaciones, lepromas nodulares o difusos, ulceraciones o fibrosis cicatrizal, que afectan a la epiglotis, los pliegues aritenoepiglóticos, los aritenoides, las bandas ventriculares, las cuerdas vocales y la subglotis, con inmovilidad vocal y estenosis laríngea. No se han registrado parálisis recurrenciales.

5 *Nódulo lepromatoso en la bóveda palatina (colección Languillon).*

Manifestaciones otológicas

El oído externo puede estar afectado en las formas lepromatosas y limítrofes. Las lesiones leprosas del pabellón son clásicas y del mismo tipo que las de la cara. La cara dorsal del pabellón, infiltrada en su totalidad, toma un aspecto elefantiásico. En otros casos, los nódulos se ulceran, el pabellón se vuelve delgado y el lóbulo presenta incisuras profundas. Los nódulos pueden ser hipodérmicos, encastrados, con aspecto de granos de plomo de consistencia dura y que se pueden hacer rodar con la presión de los dedos.

La afección del oído medio es incierta: el catarro tubárico y la otitis crónica tienen una prevalencia similar a la observada entre los individuos sanos.

La afección del oído interno es discutida: El Arini [8], describió en 1970, en un estudio de 102 pacientes leprosos, 16 casos de sordera de percepción (6 lepras lepromatosas, 7 lepras tuberculoides, 3 lepras limítrofes). En 1978, Shehata [15] registra una sordera retrococlear en el 15 % de los casos.

Afección nerviosa

El tropismo nervioso del bacilo de Hansen se manifiesta esencialmente por una neuritis hipertrófica, que se observa en las formas tuberculoides y lepromatosas. La hipertrofia nerviosa afecta de manera bilateral al plexo cervical superficial, al nervio supraorbitario y a la rama temporal del nervio facial.

Además de la afección del VIII par craneal, se ha registrado una parálisis facial periférica uni o bilateral y una anestesia corneana por lesión del nervio trigémino.

Afección ganglionar

En las formas lepromatosas, existe una poliadenopatía cervical en el 45 al 80 % de los casos.

■ *Diagnóstico*

Diagnóstico de certeza

El diagnóstico de lepra, sospechado a partir de la anamnesis y de un examen cuidadoso que pone de manifiesto las rini-

tis serosa o seromucosa persistente con lesiones de la mucosa nasal y trastornos de la sensibilidad, debe confirmarse por exámenes bacteriológicos, histológicos e inmunológicos.

Un simple análisis de las secreciones nasales no es suficiente. Es necesario realizar una biopsia con bisturí de la mucosa del cornete inferior o del tabique o bien un frotis que penetre en la mucosa (con cureta o palillo), con anestesia local.

El examen histológico permite determinar la forma clínica. El diagnóstico serológico se realiza por la intradermorreacción con lepromina de Mitsuda.

Diagnóstico diferencial

En medio tropical, el diagnóstico diferencial incluye numerosas enfermedades. Además de la tuberculosis, el escleroma y el granuloma centrofacial ya mencionados, debe descartarse la sífilis, la leishmaniasis, las candidiasis y la ocena.

• *Sífilis*

Es una enfermedad general muy contagiosa, debida a *Treponema pallidum*, bacteria gramnegativa de forma espiralada. Afecta a todos los tejidos del organismo. Su evolución crónica es larga, en tres estadios, cada uno de los cuales puede presentar manifestaciones otorrinolaringológicas, aunque éstas son más características en los estadios secundario y terciario.

La sífilis afecta a la mucosa de la nariz, de la cavidad bucal *(fig. 6)*, de la faringe y de la laringe, produciendo ulceraciones, erosiones, infiltraciones, gomas y sifilomas. En la nariz, las lesiones son unilaterales, localizadas en la parte anterior del tabique nasal y en el cornete inferior. En la laringe son posteriores.

Las lesiones de la sífilis terciaria asocian destrucción y esclerosis, pudiendo conducir a un hundimiento nasal que da lugar a una nariz en «pie de marmita», a una amputación o una atrofia de la epiglotis, o a estenosis glotosubglóticas, poco frecuentes actualmente.

La sífilis congénita, resultante del paso del treponema al feto a través de la placenta durante los dos últimos trimestres del embarazo, se manifiesta por una coriza con obstrucción nasal bilateral, rinorrea seropurulenta y hemorrágica, costras, erosiones y fisuras en los orificios nasales. En un estadio tardío (después de 2 años de evolución), se observa una afección del oído interno en el 2 al 3 % de los casos, con vértigo (síndrome de Ménière) y sordera. La sordera puede acompañarse de queratitis intersticial y malformaciones dentales (tríada de Hutchinson).

El diagnóstico es:

— *bacteriológico*, por identificación del treponema en el examen directo con microscopio de campo oscuro en muestras de exudado obtenidas a partir de las lesiones cutaneomucosas o por punción aspirativa ganglionar;

— *serológico*, mediante pruebas no treponémicas que utilizan cardiolipina como antígeno (*venereal desease research laboratory* [VDRL], *rapid plasma reagin test* [RPR]) y pruebas treponémicas que utilizan como antígeno treponemas enteros vivos (prueba de inmovilización del treponema [TPI]) o muertos (*fluorescent treponema antibody* [FTA]), o bien un extracto sonicado (*Treponema pallidum hemagglutination assay* [TPHA]).

• *Ocena*

Se presenta como una rinitis costrosa y fétida, semejante a la rinitis atrófica de la lepra lepromatosa. El examen bacteriológico revela la presencia de *K. ozenae.*

• *Leishmaniasis*

Es una parasitosis ampliamente distribuida en el mundo, producida por diversos protozoos del genero *Leishmania*.

Las leishmaniasis humanas se dividen en dos grupos: las leishmaniasis viscerales y las leishmaniasis cutáneas. Entre estas últimas se distinguen:

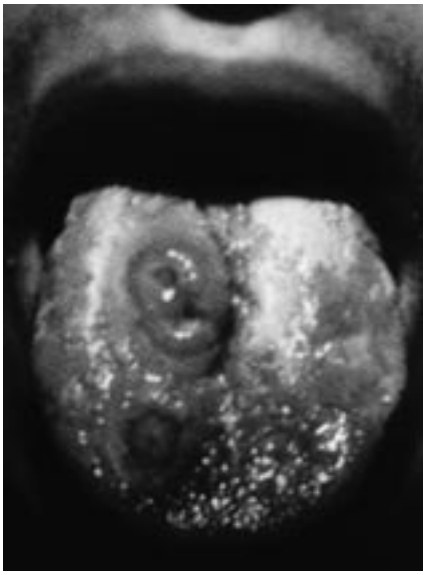

6 *Placa sifilítica mucosa: «dorso de sapo» (colección Normand).*

— las formas cutáneas puras debidas principalmente a *L. tropica* («botón de Oriente»), y al complejo *L. mexicana*;

— las formas mucocutáneas debidas principalmente a *L. brasiliensis*.

La leishmaniasis cutaneomucosa es endémica en América del Sur; se denomina espundia y uta en Perú, y bouba en Brasil. Los reservorios son el hombre, el perro, el gato y los roedores, como la ardilla. Los vectores son los flebótomos. La duración de incubación varía entre algunas semanas y varios años.

En el plano clínico, se caracteriza por lesiones cutáneas primarias y lesiones secundarias de la mucosa bucal, nasal y laríngea.

Las manifestaciones cutáneas comprenden tumores exofíticos de la nariz en forma de coliflor, seudolupus nasal, seudoneoplasma vegetante del lóbulo de la oreja, lesiones ulcerovegetantes (úlcera de los chicleros mejicanos) y lesiones infiltrantes (descritas en Etiopía por Destombes) que simulan una lepra lepromatosa.

Las manifestaciones mucocutáneas comprenden lesiones ulcerovegetantes o ulceronecróticas, que conducen a una mutilación de la nariz, perforación, destrucción del tabique nasal, hundimiento de la nariz y cruz palatina de la espundia.

El diagnóstico es:

— *parasitológico*: identificación de leishmanias en el exudado y los productos de raspado de las ulceraciones por coloración de Giemsa sobre portaobjetos o cultivo en medio de Novy-MacNeal-Nicolle;

— *histológico*: demostración de la presencia de corpúsculos ovoides o piriformes (amastigotes intracelulares);

— *inmunológico*: intradermorreacción de Montenegro, utilizando como antígeno una suspensión en agua salada de *L. brasiliensis* muertas. La reacción precoz aparece entre las 48 y las 72 horas, y luego desaparece. Una reacción tardía se produce alrededor de la tercera semana.

• *Micosis*

Las micosis son cada vez más frecuentes debido a la multiplicidad de los factores responsables de una disminución de la inmunidad: tratamientos inmunodepresores para los trasplantes de órgano, tratamientos oncológicos, antibioticoterapia, síndrome de inmunodeficiencia adquirida (SIDA).

Son muy variadas y algunas conciernen en particular la otorrinolaringología.

— *Candidiasis*. Se localizan:

— en la cavidad bucal: muguet por *Candida albicans*, glositis eritematosa, lengua negra vellosa, estomatitis, leucoplasias, perleche, queilitis;

— en la laringe: ulceraciones, seudomembranas blanquecinas;

— en el esófago: esofagitis, perforación, mediastinitis, estenosis, etc.

— *Aspergilosis*. Se debe a *Aspergillus fumigatus* (90 %), *A. flavus, A. niger*, etc.

El hongo puede desarrollarse en los senos paranasales y provocar una sinusitis aspergilar, a menudo secundaria a un tratamiento canalicular, o en el conducto auditivo externo, provocando una otomicosis o una otitis externa invasiva *(A. niger).*

— *Mucormicosis* o *ficomicosis*. Se observa en pacientes diabéticos con cetoacidosis. La lesión es rinocerebral y afecta a la mucosa nasal, palatina, orofaríngea y sinusal, con extensión subsecuente hacia la base del cráneo, responsable de una parálisis del V par craneal, y hacia el cerebro.

— *Criptococosis*. Se debe a *Cryptococcus neoformans*. Es frecuente en los enfermos de SIDA (50 % de los casos). El hongo está presente en la sangre y puede afectar a todos los órganos, produciendo meningoencefalitis con sordera secuelar, parálisis facial, ulceraciones mucosas, etc.

— *Histoplasmosis*. Se debe a *Histoplasma capsulatum* (histoplasmosis americana) o *H. duboisii* (histoplasmosis africana). Las localizaciones otorrinolaringológicas comprenden sobre todo la laringe, con una topografía anterior, y la lengua. Se trata esencialmente de ulceraciones y nódulos de aspecto indurado, granulomatoso o vegetante.

— *Entomoftoromicosis*. Afectan a las vías respiratorias superiores. La manifestación nasal es un tumor rojo con epistaxis.

— *Rinosporidiosis*. Se debe a *Rhinosporidium seeberi*. La lesión es frecuentemente nasal, en forma de excrecencia mucosa polipoide, papilomatosa o seudotumoral.

— *Paracoccidioidomicosis* o *blastomicosis* sudamericana. Se debe a *Paracoccidioides brasiliensis*. Las lesiones son granulomatosas y ulceradas, están localizadas en la mucosa bucal, faríngea, laríngea y nasal.

El diagnóstico de estas micosis se basa en el examen micológico con cultivo en medios específicos y en el examen histopatológico utilizando tinciones especiales: PAS, Gomori-Crocott, Mayer, azul alciano, Gram, etc.

En algunos casos se utilizan técnicas de inmunofluorescencia específica en cortes histológicos. La intradermorreacción con histoplasmina permite diagnosticar la histoplasmosis.

■ *Tratamiento*

El tratamiento de la lepra es competencia del leprólogo o del dermatólogo. Se basa en una poliquimioterapia que asocia rifampicina, sulfonas y clofazimina por vía oral una vez al mes, por lo menos durante dos años en las formas pluribacilares y durante seis meses en las formas paucibacilares.

El otorrinolaringólogo puede intervenir:

— en la prevención de las lesiones nasales mutilantes mediante tratamientos locales: detersión de las costras, aplicación local de pomadas con vitamina A, evitando los traumatismos repetidos, responsables de atrofia y de destrucción osteocartilaginosa;

— en la profilaxis por esterilización de las secreciones nasales: lavado de las fosas nasales con suero fisiológico, instilación nasal de antisépticos y de antiinflamatorios;

— en el tratamiento de la rinitis atrófica mediante inyecciones de teflón o colocación de implantes submucosos, de bastoncillos de acrílico, según la técnica de Ramadier-Eyres;

— en la reparación de las mutilaciones mediante plastias.

Otología

COLESTEATOMA DEL OÍDO MEDIO

Existen pocos trabajos sobre otología realizados en países tropicales, en particular en África. Esto no es un reflejo de la frecuencia de las enfermedades otológicas sino de la práctica de los otorrinolaringólogos. Los países tropicales se han beneficiado poco de los progresos de la microcirugía otológica. El diagnóstico y el tratamiento de la otitis media crónica colesteatomatosa proporciona un ejemplo de la práctica otológica limitada en las regiones tropicales.

■ *Clínica*

Circunstancias de descubrimiento

Pueden ser de tres tipos:

— *Complicación de la otitis*. Puede tratarse de una mastoiditis exteriorizada. Si bien actualmente ya no se realizan cuatro o cinco mastoidectomías por día, como ocurría a principios del siglo XX en algunos servicios europeos o norteamericanos, esta complicación todavía existe. Se caracteriza por la presencia de un absceso retroauricular, que despega el pabellón del oído, asociado a una otorrea purulenta *(fig. 7).* Se observa con mayor frecuencia en los niños. En otros casos, la complicación es una parálisis facial o una meningitis. El origen otítico de una meningitis no siempre se pone de manifiesto en las estructuras hospitalarias tropicales. Si bien esto ocurre ocasionalmente, no siempre es el objeto de un tratamiento otorrinolaringológico concomitante o secundario.

— *Otorrea crónica*. Es la otorrea clásica del colesteatoma: indolora, poco abundante, uni o bilateral, maloliente y acompañada de hipoacusia. Esta otorrea suele remontarse a la infancia, lo que constituye un rasgo característico.

— *Examen sistemático*.

Examen

Se basa en la otoscopia.

• *Medios técnicos*

Los medios técnicos se distinguen por su carácter rudimentario. Es excepcional encontrar una sala de consulta equipada de un aspirador y un microscopio operatorio. El material se limita a menudo a un espejo de Clar, un juego de espéculos y torundas.

Otra limitación, relacionada con el enfermo (por lo general un niño), es la presencia de una masa polipoide o de estenosis en el conducto auditivo externo.

• *Resultados*

La otoscopia revela raramente un colesteatoma atical (*primary acquired cholesteatoma* de los autores anglosajones). Esta forma de colesteatoma se descubre más bien fortuitamente. La otoscopia muestra con mayor frecuencia una perforación subtotal del tímpano, cuya caja está totalmente ocupada por restos del colesteatoma. La limpieza pone de manifiesto, por lo general, una mucosa de la pared interna totalmente epidermizada y la ausencia de elementos osiculares. Las modificaciones inducidas por el colesteatoma se aprecian mejor durante la exploración quirúrgica. Se trata del *secundary acquired cholesteatoma* de los autores anglosajones.

Exploraciones paraclínicas

• *Audiometría*

La exploración audiométrica se limita, por lo general, a la audiometría tonal. La realiza el otorrinolaringólogo o una enfermera con experiencia en técnicas audiométricas sim-

7 *Mastoiditis exteriorizada (colección M. Diop).*

ples. El examen puede revelar una sordera de transmisión e incluso una sordera mixta. No es excepcional observar una verdadera anacusia

• *Radiografía*

Los exámenes radiográficos en la otitis colesteatomatosa se limitan a una radiografía de la mastoides de tipo Schüller. Esta placa muestra una imagen de condensación o de esclerosis de las células mastoideas. Informa además sobre la situación del seno lateral.

La tomografía computarizada, de introducción reciente en la mayoría de los países tropicales, sigue teniendo un costo inaccesible para la mayoría de los enfermos.

■ *Diagnóstico*

El diagnóstico de certeza es el de una otorrea crónica en el adulto. Si bien el olor fétido característico constituye un elemento de orientación, es necesario un examen otoscópico con microscopio y aspirador. El problema es que la otorrea constituye raramente un motivo de consulta; el enfermo no le da importancia y la limita por medio de un tapón de algodón que obstruye el conducto auditivo externo. En el niño, la otorrea se considera a menudo como natural, asociada a la salida de los dientes. El niño es conducido al hospital sólo en caso de complicación. En las zonas endémicas, hay que tener en cuenta el diagnóstico de tuberculosis ante una perforación múltiple y no dudar en efectuar un examen bacteriológico e histológico.

■ *Tratamiento*

El objetivo es triple: erradicar la enfermedad, evitar las recidivas y restaurar o mejorar la función auditiva.

Medios

Se basan esencialmente, como en todas partes, en la cirugía, sobre todo la mastoidectomía. Se trata esquemáticamente del vaciamiento petromastoideo *(radical mastoidectomy)*, de la intervención de Bondy *(modified radical mastoidectomy)*, de la mastoidectomía con timpanoplastia en técnica abierta y de la mastoidectomía con timpanoplastia en técnica cerrada.

Indicaciones

Los elementos de elección dependen del enfermo (sentido de la disciplina, distancia al domicilio, situación económica, comprensión de la gravedad del problema, etc.) y del cirujano, que es muy a menudo un «otólogo ocasional», más preocupado por los grandes problemas oncológicos. Dependen también de la enfermedad. El colesteatoma produce lesiones anatómicas diversas en la caja del tímpano, la mastoides, el conducto auditivo externo, etc. Por último, la elección depende de la calidad del material, que en muchos centros se limita esencialmente a escoplos, gubias, un martillo, curetas y una lámpara cialítica.

En estas condiciones, las intervenciones más recomendables son evidentemente el vaciamiento mastoideo y la intervención de Bondy. En ambos casos se realiza una amplia meatoplastia.

A pesar de todas las precauciones técnicas tomadas en la exéresis o la restauración auditiva, no es raro tener que realizar una «revisión de la cavidad» por falta de cumplimiento del seguimiento por parte del enfermo.

Cuerpos extraños laringotraqueobronquiales

Se trata de un accidente universal que no excluye a los niños de los países tropicales. La endoscopia ocupa un lugar esencial en el tratamiento. Requiere medios técnicos instrumentales y anestésicos adecuados, por lo que en los países tropicales la atención de un niño portador de un cuerpo extraño en las vías respiratorias inferiores tiene varias limitaciones. El estudio de los cuerpos extraños laringotraqueobronquiales permite mencionar algunos aspectos del ejercicio de la otorrinolaringología pediátrica en medio tropical.

EPIDEMIOLOGÍA

■ *Frecuencia*

La inhalación de un cuerpo extraño es un accidente frecuente que puede producirse en cualquier clase social. No obstante, su frecuencia es difícil de determinar ya que muchos enfermos no llegan al hospital.

■ *Edad y sexo*

No hay diferencias con respecto a los datos de la literatura. El accidente es más frecuente en el varón que en la niña. El 60 % de las aspiraciones de cuerpos extraños se produce entre el año y los 3 años de edad.

■ *Características del cuerpo extraño*

Se observa un predominio de los cuerpos extraños orgánicos de tipo alimentario: alrededor del 75 % de los casos en varias series del oeste de África [1, 2, 4, 5]. Además del cacahuete, son frecuentes los elementos del pescado (espinas, vértebras y escamas). Como en todas partes, las características de los cuerpos extraños dependen de los hábitos alimentarios y del medio ambiente. La naturaleza putrescible del cacahuete explica las formas crónicas diagnosticadas en el estadio de neumopatía unilateral persistente.

■ *Distribución topográfica*

En las series africanas, los cuerpos extraños laríngeos son muy frecuentes. Esta frecuencia es del 45 al 50 % para Diop et al [1, 2]. En Nigeria, Ijaduola [4] registró 12 casos de cuerpo extraño laríngeo en un período de 2 años.

ASPECTOS CLÍNICOS Y RADIOLÓGICOS

■ *Datos clínicos*

El retraso del tratamiento es el elemento característico en los países tropicales. Sólo el 32 al 40 % de los niños son atendidos en las 24 horas siguientes al accidente.

La noción de síndrome de penetración está presente en alrededor del 90 % de los casos, lo que concuerda con los datos de la literatura.

El síntoma dominante es una disnea laríngea, a veces grave.

Fuera de este cuadro, el niño puede presentar una sintomatología menos clara, que comprende accesos de tos o una neumopatía que no evoluciona favorablemente con un tratamiento médico adecuado. El niño es derivado entonces al otorrinolaringólogo por el servicio de pediatría.

Datos radiológicos

La radiografía raramente se realiza de urgencia. Siempre tiene interés en caso de cuerpo extraño que ha permanecido durante mucho tiempo en las vías respiratorias. Las imágenes observadas son variadas, unilaterales, y pueden mostrar supuración de una base pulmonar u opacidad de todo un campo pulmonar *(fig. 8).*

8 *Opacidad del campo pulmonar derecho sobre cuerpo extraño bronquial (colección M. Diop).*

DIAGNÓSTICO

Diagnóstico de certeza

Si bien el diagnóstico de un cuerpo extraño laríngeo no plantea grandes problemas debido a su sintomatología evidente, no ocurre lo mismo con un cuerpo extraño de localización bronquial. En este caso, la anamnesis tiene una importancia capital y debe buscar un síndrome de penetración. Los autores suelen ampliar las indicaciones de broncoscopia a cuadros menos indicativos de cuerpo extraño. Ante cualquier duda, es necesario practicar una endoscopia.

Diagnóstico diferencial

Papilomatosis laríngea juvenil

Se trata de una patología tumoral benigna del niño. El cuadro clínico clásico comprende una disfonía intermitente permanente que se agrava progresivamente. La forma disneizante de evolución prolongada puede confundirse con un cuerpo extraño de las vías respiratorias inferiores. En estos casos, se suele realizar una traqueotomía y el diagnóstico se establece secundariamente por laringoscopia directa.

Laringitis agudas disneizantes

No hay síndrome de penetración. En este contexto, debe considerarse el diagnóstico de difteria, enfermedad que aún no ha sido erradicada en las regiones tropicales. Hasta hace algunos años, los otorrinolaringólogos practicaban con frecuencia traqueotomías por laringitis diftérica.

En los servicios de pediatría situados en regiones tropicales subedesarrolladas, también es común que el cuadro clínico de un cuerpo extraño se diagnostique como asma y se trate como tal.

Otras enfermedades que se deben tener en cuenta son el angioma subglótico y la epiglotitis, poco frecuentes.

TRATAMIENTO

El tratamiento de cualquier cuerpo extraño laringotraqueobronquial se basa en la endoscopia. Esta técnica ha reemplazado ventajosamente a los otros métodos de tratamiento, en particular a la extracción cruenta. Los progresos realizados tanto en el campo instrumental como en el de la anestesia han mejorado el pronóstico de este accidente. El examen endoscópico debe obedecer a reglas precisas, basadas en la asociación calidad del material-calidad de la anestesia.

Endoscopia

En los países tropicales la endoscopia plantea problemas de orden instrumental y anestésico.

Instrumental

Los instrumentos necesarios son frágiles y costosos. La necesidad de material de endoscopia de calidad tropieza con la realidad de un país pobre (adquisición, mantenimiento y reemplazo).

Anestesia

Hasta hace algunos años, las tentativas de extracción se efectuaban todavía con anestesia local. Hoy día, la anestesia general es la norma. No obstante, el equipo de anestesia está compuesto, la mayoría de las veces, por auxiliares anestesistas cuya competencia es limitada por el nivel de formación.

Extracción del cuero extraño

Se realiza con anestesia general. Se practica una laringoscopia directa con Mac Intosh. Este examen confirma el diagnóstico de cuerpo extraño. La extracción se efectúa entonces con una pinza para cuerpo extraño si la localización es laríngea. En caso contrario, se practica una broncoscopia. Las dificultades de extracción dependen del tipo y del tamaño del cuerpo extraño.

Traqueotomía

Sigue siendo frecuente en los países tropicales en el tratamiento de los cuerpos extraños laringotraqueobronquiales. Dadas las dificultades citadas anteriormente (retraso del diagnóstico, calidad de los medios técnicos y calificación del personal), las indicaciones de la traqueotomía son muy amplias.

Realizada de urgencia, la traqueotomía salva al niño de una asfixia aguda (traqueotomía de rescate). Los autores practican una traqueotomía de manera deliberada, incluso cuando el niño presenta una disnea moderada, en espera de reunir las condiciones materiales y anestésicas de la endoscopia (traqueotomía de espera). La traqueotomía permite también la intubación por debajo del cuerpo extraño y la extracción de éste en toda seguridad (traqueotomía de intubación).

Asimismo, puede efectuarse una traqueotomía después de una intervención endoscópica difícil, con el objetivo de prevenir una obstrucción laríngea por el edema postendoscópico (traqueotomía de seguridad).

La intervención no está desprovista de morbilidad (neumopatía, prolongación de la estancia hospitalaria, cicatriz cervical, etc.). No obstante, permite reducir la tasa de mortalidad de manera considerable (alrededor del 2 %).

Oncología cervicofacial

Los tumores cervicofaciales se caracterizan por su universalidad. Se desarrollan a expensas de las vías aerodigestivas superiores o de las estructuras vecinas, ya sean glandulares, óseas, musculares, nerviosas o cutáneas.

El cáncer de laringe ocupa un lugar particular en este grupo. Constituye un modelo de estudio en medicina tropical debido a los numerosos y diversos problemas que plantea, tanto en cuanto al diagnóstico como al tratamiento.

CÁNCER DE LA LARINGE

Epidemiología

La prevalencia del cáncer de laringe es difícil de estimar, debido en parte a la heterogeneidad de los centros de tratamiento y, sobre todo, a la ausencia de registros nacionales actualizados y fiables.

Como en todo el mundo, se constata un predominio masculino, pero la edad joven de los pacientes es una particularidad del medio tropical. El tabaquismo y el consumo de alcohol son factores predisponentes, pero por razones económicas y religiosas, en alrededor de un tercio de los casos estos dos factores están ausentes. Por lo tanto, es necesario tener en cuenta otros elementos favorecedores, como la inhalación de polvos irritantes, un mal estado nutricional, ciertos hábitos alimentarios locales, etc.

Clínica

La evolución de la enfermedad y la sintomatología funcional (disfonía y sobre todo disnea) sugieren de entrada el origen laríngeo de los trastornos. La disnea constituye la circunstancia de descubrimiento más frecuente. Responde a la evolución natural del cáncer. Puede ser grave al punto de requerir una traqueotomía.

El examen clínico, centrado en la laringoscopia indirecta, es una etapa esencial. Permite determinar las características de la masa endolaríngea (aspecto macroscópico, localización, tamaño y extensión), los trastornos de movilidad, la presencia de una adenopatía, el estado general, etc.

Diagnóstico

Diagnóstico diferencial

• *Tuberculosis laríngea*

Ver más arriba.

• *Cáncer de la hipofaringe*

La localización hipofaríngea de un cáncer le confiere un pronóstico particularmente desfavorable. Las características epidemiológicas estudiadas por Ndiaye et al [12], en Senegal, revelan los siguientes elementos:

— la edad media es de 31 años;

— existe un predominio femenino, con alrededor del 60 % de los casos;

— la anemia ferropénica es casi constante; las causas de esta anemia en el medio tropical son múltiples: parasitosis, embarazos repetidos, hemorragia puerperal, malnutrición, geofagia, etc.;

— el alcohol y el tabaco no parecen desempeñar el mismo papel que en los tumores de la hipofaringe registrados en los países industrializados.

Desde el punto de vista clínico:

— una disfagia grave e incluso una afagia, y una disnea laríngea son los principales motivos de consulta;

— el examen endoscópico, cuando se realiza, revela una localización predominante en la pared posterior de la hipofaringe. Muy a menudo, toda la hipofaringe se encuentra afectada, observándose incluso una extensión hacia la unión faringoesofágica;

— la afección ganglionar es más bien discreta;

— en la gran mayoría de los casos, se trata de un carcinoma epidermoide.

Desde el punto de vista terapéutico, se dispone de pocos recursos fuera del tratamiento sintomático (traqueotomía y gastrostomía). La radioterapia es poco eficaz.

No es sorprendente, por lo tanto, que la supervivencia global a los 3 años sea nula.

Enfoque práctico

Etapa preterapéutica

La traqueotomía de urgencia puede realizarse al ingreso del enfermo.

Los estudios por imágenes se limitan, por lo general, a una radiografía simple. Pocos centros disponen de aparatos de tomografía computarizada.

En la mayoría de los casos, los exámenes de laboratorio consisten simplemente en pruebas estándares. Pueden revelar una eventual anemia, una diabetes mal equilibrada u otras afecciones.

La endoscopia tiene limitaciones debidas, en primer lugar, a la anestesia. Los anestesistas suelen ser auxiliares con competencias limitadas por el tipo de formación que reciben. Por otra parte, hay escasez de productos anestésicos debido a su costo. Las limitaciones son también instrumentales: el instrumento endoscópico corriente es el laringoscopio del anestesista (Mac Intosh). Por último, la endoscopia presenta limitaciones de orden organizativo. En efecto, por diversas razones la intervención endoscópica no es fácil de programar. En muchos casos el examen endoscópico se realiza el mismo día de la intervención (laringectomía). Por consiguiente, la confirmación histológica suele ser postoperatoria y se basa en el examen de una pieza de laringectomía o en una biopsia cuya lectura será tardía.

La clasificación TNM *(tumor-node-metastase)* realizada también presenta límites evidentes. Se basa esencialmente en los datos clínicos, confirmados por los resultados del examen histológico obtenidos tardíamente. Globalmente, predominan las formas T3-T4, que pueden representar hasta el 75 % de los casos descritos.

Etapa terapéutica

El tratamiento tiene intención curativa. Es quirúrgico o radioterápico.

Si bien la primera laringectomía total se llevó a cabo hace más de 100 años (fue realizada en Viena en 1874), en muchos países tropicales, esta técnica es una práctica reciente, de las últimas dos o tres décadas. A título de ejemplo, los hospitales de Senegal todavía reciben pacientes que no pueden ser operados en su país de origen. La laringectomía puede ser parcial o total. Para los pacientes con lesiones T3 o T4, no hay muchas posibilidades de elección. Por lo general, es necesaria una laringectomía total; el porcentaje de laringectomías parciales llega raramente al 10 %.

El caso de los pacientes que necesitan una traqueotomía de urgencia es particular, no tanto por su frecuencia como por las consideraciones técnicas que implica. La frecuencia de la traqueotomía de urgencia puede llegar al 60 % de los casos en las series de cáncer de laringe. Además de la morbilidad que genera en un enfermo con cáncer de laringe, la traqueotomía de urgencia constituye un factor de mal pronóstico, ya que favorece la recidiva. Robson et al [13] proponen una desobstrucción tumoral por medio de láser para prevenir esta situación, mientras que muchos otros autores preconizan una laringectomía total de urgencia. En medio tropical es más fácil realizar una traqueotomía. Ésta debe ser alta y por lo tanto supraístmica. El orificio queda comprendido en la pieza de laringectomía secundaria *(fig. 9)*. Esta intervención debe realizarse lo antes posible. En algunas circunstancias, la exéresis puede incluir un lóbulo tiroideo.

El tratamiento puede ser paliativo, cuando el paciente rechaza la intervención o presenta mal estado nutricional o una adenopatía fija a los músculos posteriores. El tratamiento se basa entonces en una traqueotomía con o sin radioterapia.

Seguimiento

No siempre es fácil. Los pacientes suelen vivir lejos de los centros de tratamiento, tienen poco sentido de la disciplina y sus dificultades económicas objetivas limitan las posibilidades de desplazamiento para asistir a las visitas programadas. Todo esto altera la calidad del seguimiento.

En estas condiciones, resumidas voluntariamente, el cáncer de laringe tiene mal pronóstico. Proporciona, no obstante, un modelo de estudio y de enfoque de los cánceres de las vías aerodigestivas superiores en países con recursos limitados, desde el punto de vista de la formación y del tratamiento.

PATOLOGÍA TUMORAL TIROIDEA

El tratamiento de los tumores de la glándula tiroides en medio tropical estuvo a cargo durante mucho tiempo de cirujanos generales. Actualmente, como en otras partes del mundo, el otorrinolaringólogo desempeña un papel central en este tratamiento y en el de las complicaciones nerviosas de la cirugía tiroidea.

No obstante, su intervención debe ser realista, es decir, tener en cuenta el medio socioeconómico de los pacientes, los medios técnicos disponibles y el déficit de personal médico y paramédico.

■ *Epidemiología*

Los tumores tiroideos son más frecuentes en el sexo femenino. La proporción entre sexos *(sex-ratio)* puede llegar a 8 mujeres por cada hombre en algunas series. Estos tumores pueden aparecer a cualquier edad, pero son más frecuentes entre los 30 y los 50 años. La edad media es de alrededor de 40 años.

Entre estos tumores, los bocios multinodulares endémicos se deben a menudo a un déficit de yodo. Son tan frecuentes en ciertas regiones que constituyen un criterio de belleza.

La distribución histológica de estos tumores no presenta particularidad alguna. Se trata de tumores benignos en cerca del 90 % de los casos.

■ *Aspectos clínicos*

Los aspectos clínicos son variados.

Nódulo aislado

No presenta ninguna particularidad, fuera de su presencia en el cuello. Es de tamaño variable. No tiene ninguna incidencia sobre el funcionamiento glandular. No implica ningún signo de compresión.

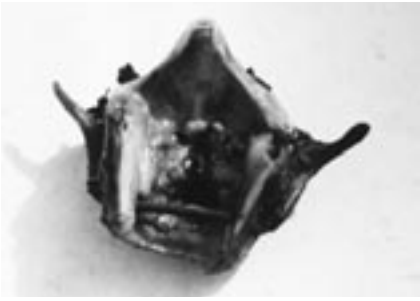

9 *Pieza operatoria de laringectomía después de una traqueotomía de urgencia (colección M. Diop).*

Bocio multinodular endémico aislado

Suele ser voluminoso y eutiroideo, con una evolución de varios años. Es más o menos bien tolerado, pero puede provocar una compresión respiratoria, digestiva o nerviosa. Es multiheteronodular.

Bocio asociado a signos particulares

— Adenopatías cervicales.
— Signos de compresión respiratoria o digestiva, clínicos o paraclínicos.
— Bocio de Basedow. Los signos de hipertiroidismo deben ser controlados por el tratamiento médico.
— Signos simpáticos: diarrea.

■ *Diagnóstico*

Diagnóstico de certeza

Se basa en el examen clínico, que afirma el carácter móvil con la deglución de la masa cervical medial, generalmente asimétrica y de volumen considerable *(fig. 10)*.

La radiografía torácica con inclusión del cuello, de frente y de perfil, puede revelar un bocio buzo o una reducción de la luz traqueal.

La ecografía cervical permite visualizar nódulos pequeños, determinar el carácter sólido o quístico del nódulo y, a veces, orientar sobre su carácter benigno o maligno.

Este examen puede acoplarse a la punción citológica de uno o de varios nódulos sospechosos. Su lectura requiere un citólogo experimentado. Sólo tiene valor positivo.

La gammagrafía tiroidea con yodo 131 en el adulto y yodo 121 en el niño afirma el carácter frío, caliente, homogéneo o heterogéneo de los nódulos.

No todos estos exámenes complementarios son necesarios; lo mismo se puede decir de la determinación de hormonas tiroideas, TSH (tirotropina), calcitonina, etc. Todo depende del contexto socioeconómico, de los medios técnicos disponibles y de la indicación seleccionada. Sólo el examen anatomopatológico de una pieza de exéresis es indispensable.

Diagnóstico diferencial

Se establece esencialmente con:

— el quiste del tracto tirogloso, que es móvil con el desplazamiento hacia adelante de la lengua, generalmente de localización superior, pero que también puede situarse sobre el trayecto entre la base de la lengua y la base del cuello. El tratamiento es quirúrgico;

— la extensión de un cáncer de las vías aerodigestivas superiores a la tiroides. En este caso, existen signos funcionales respiratorios o digestivos en un paciente con estado general precario, a veces con antecedentes de consumo de alcohol y tabaquismo. Los exámenes con espejo y con endoscopio permiten relacionar la infiltración tiroidea con su origen.

10 *Bocio multiheteronodular (colección M. Diop).*

Tratamiento

Se presentarán esencialmente el tratamiento quirúrgico.

Métodos

La intervención básica es la loboistmectomía que desborda sobre el lóbulo opuesto.

El vaciamiento cervical puede ser radical, de tipo tradicional *(radical neck dissection)* o funcional, completo o parcial.

Indicaciones

En primer lugar, es necesario realizar una evaluación preterapéutica que incluya un examen clínico y una visita preanestésica. Esta evaluación permite juzgar la operabilidad del paciente desde el punto de vista técnico y anestésico.

Las indicaciones dependen del entorno, de los deseos del enfermo, de los medios técnicos disponibles, del cirujano, del alejamiento y de las dificultades para el ingreso hospitalario.

Pueden presentarse diferentes situaciones:

— *Primer caso*: nódulo frío tiroideo aislado. Es la indicación para una loboistmectomía que desborda sobre el lóbulo opuesto. La pieza de exéresis fijada se envía al histopatólogo. Si se trata de un tumor benigno, el tratamiento se limita a esta intervención. En caso de tumor maligno primitivo diferente de un linfoma, se realiza una totalización asociada a un vaciamiento supraclavicular y recurrencial bilateral.

— *Segundo caso*: nódulo frío tiroideo acompañado de una o varias adenopatías. Se trata probablemente de un cáncer. Se realiza de entrada una tiroidectomía total, asociada a un vaciamiento radical o funcional completo homolateral y un vaciamiento supraclavicular y recurrencial contralateral.

En todos los casos de cáncer (carcinoma), se realiza una opoterapia supresora.

En algunos casos puede realizarse un tratamiento con yodo radiactivo. La radioterapia se reserva para los carcinomas indiferenciados. La traqueotomía está indicada en los bocios antiguos voluminosos que pueden requerir una traqueomalacia postoperatoria. La traqueomalacia puede sospecharse a partir de argumentos anamnésicos (antigüedad del bocio), radiológicos (desviación traqueal y sobre todo reducción de la luz traqueal) y operatorios (textura de la tráquea). La traqueotomía se realiza al final de la intervención.

En los bocios multiheteronodulares, el tipo de tiroidectomía es variable *(fig. 11)*. No obstante, cualquiera que sea la exéresis realizada, es imperativo identificar y respetar los nervios recurrentes, las glándulas paratiroideas y los nervios laríngeos externos.

TUMORES DE LAS GLÁNDULAS SALIVARES

Como en muchos países, la patología de las glándulas salivares es principalmente de la competencia del otorrinolaringólogo, el cual participa en el proceso diagnóstico y terapéutico. El estudio de los tumores de la glándula parótida y de la glándula submaxilar son de un interés particular.

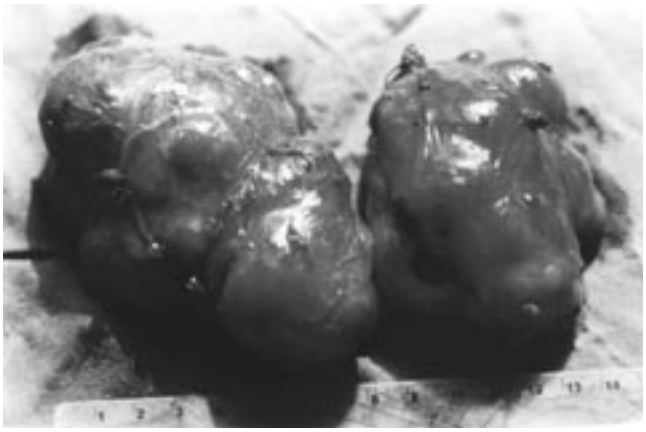

11 *Pieza de tiroidectomía total (colección A. Dia).*

Aspectos clínicos

La anamnesis permite precisar:

— la duración de la evolución de los síntomas clínicos, que en las series tropicales varía de 6 a 40 años;

— la existencia o no de signos funcionales, en particular dolor, que debe hacer sospechar un cáncer.

El examen físico debe determinar con precisión el aspecto del revestimiento cutáneo, a veces ulcerado, la localización y la extensión del tumor. En algunas series se han descrito tumores gigantes parotídeos *(fig. 12)* y submandibulares *(fig. 13)*. Estos tumores pueden provocar tortícolis.

Exámenes complementarios

Ocupan un lugar muy limitado en la práctica tropical. Tienen poca influencia en el diagnóstico de presunción y en la actitud terapéutica.

Los estudios por imágenes se limitan a la radiografía simple realizada en el contexto de la evaluación preoperatoria.

La punción citológica tiene partidarios, pero es preferible el examen histológico de una pieza operatoria. Lo ideal sería evidentemente una lectura extemporánea, pero son pocos los países tropicales que disponen de la infraestructura adecuada para hacerlo.

Formas clínicas

Formas topográficas

Las series tropicales muestran porcentajes de localización parotídea menores (60 %) que los publicados habitualmente en la literatura médica. En cuanto a las localizaciones extraparotídeas, la glándula submaxilar, el paladar, la glándula sublingual, el labio y la mejilla son las más frecuentes.

Formas histológicas

En primer lugar se encuentra el adenoma pleomorfo, en todas las localizaciones. No obstante, la frecuencia de los verdaderos tumores malignos (cilindroma, tumor mucoepidermoide, carcinoma sobre adenoma pleomorfo, epitelioma) parece menor con respecto a los datos de la literatura, sobre todo en las localizaciones extraparotídeas.

12 *Tumor gigante (1 kg) de la parótida (colección M. Diop).*

13 *Tumor gigante (3 kg) de la glándula submaxilar (colección S. Touré).*

Cuadro I. – Clasificación histológica de los tumores de las glándulas salivares (según la Organización Mundial de la Salud, 1991).

1 Adenomas
Adenoma pleomorfo (tumor mixto)
Adenoma monomorfo
— Adenolinfoma (tumor de Whartin)
— Adenoma oncocítico (oncocitoma)
— Adenoma mioepitelial (mioepitelioma)
— Cistadenoma
— Otros tipos
2 Carcinomas
Carcinoma de células acinosas
Carcinoma mucoepidermoide
Carcinoma adenoide quístico (cilindroma)
Adenocarcinoma
Carcinoma epidermoide
Carcinoma indiferenciado
Carcinoma sobre adenoma pleomorfo (tumor mixto maligno)
3 Tumores no epiteliales
4 Linfomas malignos
5 Tumores secundarios (metástasis)
6 Tumores no clasificados
7 Lesiones relacionadas
Sialosis
Sialometaplasia necrosante
Lesión linfoepitelial benigna
Quiste salivar, etc.

Diagnóstico

Diagnóstico de certeza

El médico generalista con experiencia puede sospechar la naturaleza de un tumor salivar, pero el diagnóstico de certeza depende del examen histológico. La clasificación se establece según los criterios de la OMS *(cuadro I).*

Diagnóstico diferencial

El diagnóstico diferencial de un tumor salivar se plantea con diversas afecciones.

• *Litiasis salivar*

La litiasis parotídea es rara, pero la litiasis submandibular es muy frecuente. Diop encuentra 23 casos de litiasis en una serie de 39 submaxilectomías (76 %).

• *Tuberculosis salivar*

El primer caso de tuberculosis parotídea fue descrito por Paoli, en 1893. La rareza de esta afección está demostrada por los datos de Guerrier, quien en 1943 sólo había recopilado 36 casos en la literatura. En cambio, en un estudio sobre tuberculosis ganglionar, Diop encuentra una afectación del territorio submandibular en 13 casos (25 %), que puede confundirse con un tumor submandibular.

• *Adenopatía*

La afección ganglionar parotídea o submandibular puede constituir la primera localización de un cáncer de las vías aerodigestivas superiores, lo que plantea el delicado problema de las adenopatías primitivas.

• *Quiste de la región parotídea*

En los países donde el SIDA es endémico, las formaciones quísticas bilaterales de la región parotídea exigen un examen serológico.

Tratamiento

La exéresis quirúrgica es la única modalidad terapéutica de los tumores salivares confirmados. Cuando se trata de un tumor maligno, se asocia un vaciamiento ganglionar. Si existen adenopatías, la cirugía y la radioterapia son complementarias.

Cirugía

• *Tumores de la parótida*

Se proponen dos tipos de parotidectomía: la parotidectomía superficial, denominada laterofacial, y la parotidectomía total con conservación del nervio facial. En ciertos casos, no obstante, es necesaria una parotidectomía total con resección del nervio facial.
Los tumores de aspecto benigno, en su mayoría adenomas pleomorfos, son motivo de discusión. Muchos autores son partidarios de la parotidectomía total conservadora. Las razones son en parte prácticas. Esta actitud «maximalista»

presenta tres inconvenientes: prolongación del tiempo operatorio, depresión retromandibular postoperatoria y aparición de un síndrome de Frey. No obstante, tiene la ventaja de reducir la tasa de recidivas.

- *Tumores de la glándula submandibular*

La submaxilectomía total por vía cervical es la intervención básica.

Radioterapia

La radioterapia postoperatoria está indicada en los cánceres de las glándulas salivares, como tratamiento adyuvante de la cirugía.

No obstante, los problemas técnicos son reales en muchos países que no disponen de servicios de radioterapia ni de radioterapeutas.

LINFOMA DE BURKITT

El linfoma de Burkitt es un linfoma maligno no Hodgkin (LMNH) descrito por primera vez en Uganda, en 1958, por Denis Burkitt.

Inicialmente considerado como una enfermedad exclusiva del niño africano, se observa hoy día en todos los continentes.

La originalidad del modelo africano reside en su relación con el virus de Epstein-Barr (EBV).

■ *Epidemiología*

Edad y sexo

El linfoma de Burkitt endémico afecta con mayor frecuencia a los niños de 4 a 8 años. Diop observa una edad media de 7 años, con un máximo entre los 5 y los 10 años. Después de los 10 años, la frecuencia disminuye considerablemente y es raro e incluso excepcional diagnosticar un linfoma de Burkitt después de los 20 años en zona de endemia.

El predominio del sexo masculino ha sido constatado por la mayoría de los autores [7, 8]. No obstante, este predominio masculino es relativo, ya que si bien es notable en caso de localización maxilofacial, la razón de sexos es igual a 1 en las formas abdominales.

Distribución geográfica

El linfoma de Burkitt es endémico en África en una zona que se extiende de la costa este a la costa oeste, constituyendo un verdadero «cinturón tumoral» *(fig. 14)* entre África austral y el Magreb. Esta zona se caracteriza desde el punto de vista climático por lluvias abundantes, temperatura superior a 15 °C y una altitud que no supera los 1 500 metros. En la zona denominada de alta incidencia del linfoma de Burkitt. También se encuentran focos en zonas denominadas de incidencia intermedia (Magreb) y de incidencia baja (América y Europa). Estos diversos modelos presentan diferencias clínica, etiológicas y epidemiológicas notables

Factores favorecedores

El modelo africano de linfoma de Burkitt predomina en regiones de alta endemia de paludismo y fiebre amarilla, sin olvidar las parasitosis múltiples y la malnutrición.

El genoma del EBV ha sido identificado en cultivos de células tumorales provenientes de linfoma de Burkitt. Asimismo, el título de anticuerpos anti-EBV es muy alto en los niños africanos portadores de este linfoma. La originalidad del modelo africano reside en la noción de linfoma viroinducido. No obstante, el EBV es un virus universal, que se ha encontrado en cánceres tan diversos, como los de las glándulas salivares, del cavum, del timo y de la laringe (Henle).

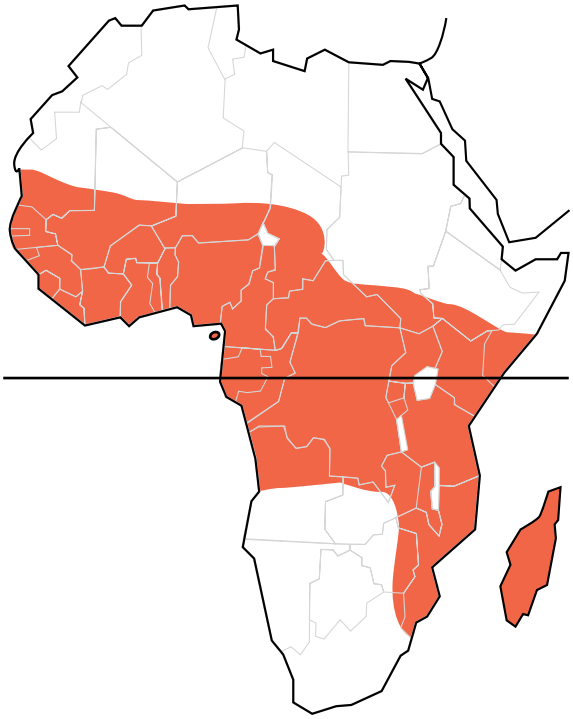

14 *Cinturón del linfoma de Burkitt endémico.*

Muchos autores piensan que el EBV actuaría como cofactor en zonas donde los estímulos antigénicos son múltiples (paludismo, fiebre amarilla, otras enfermedades infecciosas).

Desde el punto de vista citogenético se observa, independientemente del estado serológico, una translocación cromosómica entre el cromosoma 8 por un lado y los cromosomas 22, 14 o 2 por el otro.

■ *Aspectos clínicos*

El tiempo entre la aparición de los síntomas y la consulta es más corto que de costumbre, dado que el volumen del tumor se duplica en 24 horas. El motivo típico de consulta es una tumefacción de la cara. Schoeder [9] observa esta localización en el 90 % de los casos en zona de endemia y Diop et al [4] en el 94 %.

Las repercusiones de este tumor en las encías y los dientes pueden orientar en un primer tiempo a la familia hacia el dentista; no es raro encontrar un antecedente de extracción dental.

El tumor se extiende del maxilar hacia arriba, con invasión de la órbita y de la fosa nasal acompañada de un aplastamiento de la pirámide nasal. Si no se hace nada, lo que es frecuente, la lesión se extiende hacia el lado opuesto y determina un exorbitismo espectacular, que configura la clásica facies de batracio *(fig. 15)*. La piel sobre la tumefacción no está ulcerada, salvo que se haya realizado una intervención intempestiva, sino distendida y recorrida por una fina red venosa de color azulado sobre la piel negra.

Deben destacarse los casos de localización orbitaria aislada, que se confunden a menudo con un retinoblastoma y se tratan como tal. Las localizaciones abdominales son una causa frecuente de paraplejía infantil en medio tropical. Se trata de una masa ganglionar mesentérica o de una masa ovárica en la niña pequeña.

La afección ganglionar cervical puede resumir el cuadro clínico, fuera de toda manifestación maxilofacial o abdominal *(fig. 16)*.

15 *Linfoma de Burkitt de localización craneofacial (colección M. Diop).*

16 *Linfoma de Burkitt de localización ganglionar (colección M. Diop).*

Las lesiones extracervicofaciales involucran órganos tan diversos como la médula espinal, las meninges, los testículos, la mama, el bazo, el hígado, el esqueleto.

■ *Diagnóstico*

Diagnóstico diferencial

El aspecto clínico del linfoma de Burkitt es muy indicativo en la fase en que los niños suelen llegar a la consulta.

A menudo se discute el diagnóstico diferencial con un ameloblastoma o una displasia fibrosa (entre otras distrofias tisulares) (*fig. 17*).

El diagnóstico de retinoblastoma suele ser considerado por los oftalmólogos que reciben niños con una localización orbitaria aislada. No es raro, por otra parte, que estos niños sean sometidos a una exenteración antes de ser orientados hacia un servicio de otorrinolaringología por la rapidez de la evolución.

17 *Displasia fibrosa de la mandíbula (colección M. Diop).*

Por otra parte, las formas de comienzo ganglionar plantean el diagnóstico diferencial con una adenopatía cervical crónica, siendo necesaria entonces una biopsia ganglionar.

Diagnóstico de certeza

El diagnóstico histológico de linfoma de Burkitt se establece *a posteriori* en un gran número de casos, es decir, después de comenzar una quimioterapia con ciclofosfamida. En efecto, los resultados del examen histológico suelen demorarse 15 días e incluso un mes, una vez que se ha realizado la biopsia. La respuesta positiva a la quimioterapia, que se podría calificar de quimioterapia de prueba, constituye una afirmación diagnóstica y terapéutica.

Los resultados del examen histológico confirman más tarde el diagnóstico, al mostrar placas uniformes de células linforreticulocíticas indiferenciadas, con bandas de macrófagos de citoplasma abundante y claro que contiene células y restos celulares. Estos elementos configuran el aspecto de «cielo estrellado» característico del linfoma de Burkitt .

El estudio de extensión se limita, por lo general, a las radiografías simples de frente, completadas eventualmente por una ecografía abdominal aislada, a falta de tomografía computarizada (demasiado costosa, incluso cuando se dispone del equipo necesario).

Por otra parte, las investigaciones virológicas y citogenéticas no son una preocupación de primer orden en los países tropicales, dadas las numerosas dificultades que se encuentran en este campo.

■ *Tratamiento*

En los años 60, la cirugía era el único tratamiento que se proponía a los niños portadores de un linfoma de Burkitt, con la consecuente continuación evolutiva y mortalidad en el 100 % de los casos. Actualmente, su indicación está limitada a la biopsia y a la resección de un núcleo tumoral residual después de la quimioterapia. No obstante, es necesaria en las formas digestivas aisladas, cuya exéresis completa, en lo posible asociada a la quimioterapia, influye positivamente sobre el pronóstico. También es necesaria en ciertos casos para asegurar la permeabilidad de las vías aéreas, mediante una traqueotomía.

Hoy día, dada la gran quimiosensibilidad del linfoma de Burkitt, el tratamiento de elección es la quimioterapia.

La ciclofosfamida es la base del tratamiento, sola o en asociación con otros fármacos en protocolos muy variados en función de las escuelas: ciclofosfamida-vincristina-prednisona (CHOP), ciclofosfamida-vincristina-prednisona-adriamicina (COPAD), bleomicina-adriamicina-ciclofosfamida-vincristina-prednisona (BACOP).

Los diferentes protocolos modernos de poliquimioterapia suelen ser muy costosos para familias que provienen de las capas más pobres de la población. Por lo tanto, la mayoría de los niños no recibe una poliquimioterapia correcta. Diop observa una remisión total sólo en el 29 % de los casos y una mortalidad del 52 % durante la hospitalización. Numerosos autores recomiendan una profilaxis meníngea por inyección intratecal de metotrexato y corticoides por punción lumbar en las formas difusas.

El seguimiento de los niños tratados tropieza con el escollo que representa el alejamiento de la familia del centro de tratamiento. Así, la mayoría de los niños se pierde de vista después de la primera cura [3].

En ausencia de tratamiento, la muerte del enfermo ocurre rápidamente, al cabo de algunas semanas. La poliquimioterapia bien conducida permite, no obstante, una supervivencia del 80 al 85 % a los 10 años en las formas aisladas. Esta supervivencia disminuye al 50 % e incluso al 25 % en las formas difusas.

Entre los factores pronósticos con un significado desfavorable debe destacarse:

— la edad joven del niño [1];
— un título elevado de anticuerpos anti-EBV;
— un tumor voluminoso [6];
— una recidiva antes de los 6 meses.

Cualquier referencia a este artículo debe incluir la mención del artículo original: Diop EM, Diouf R, Ndiaye IC, Tending G, Tall A et Touré S. Maladies tropicales oto-rhino-laryngologiques. Encycl Méd Chir (Editions Scientifiques et Médicales Elsevier SAS, Paris, tous droits réservés), Oto-rhino-laryngologie, 20-925-A-10, 2000, 16 p.

Bibliografía

Infections spécifiques

Sclérome

[1] Bahri HC, Bassi NK, Rohatgi MS. Scleroma with intracranial extension. *Ann Otol Rhinol Laryngol* 1972 ; 81 : 856-859

[2] Ballenger JJ. Diseases of the nose, throat, ear, head and neck. Philadelphia : Lea and Febiger, 1991

[3] Barrary A, Fouad H, Fatt A. Scleroma affecting the middle ear cavity. *Ann Otol Rhinol Laryngol* 1974 ; 83 : 107-110

[4] Berrocal J, Chartier M. Infiltration avec des corticostéroïdes au niveau des bandes ventriculaires dans un cas de sténose laryngée par sclérome. *Rev Laryngol* 1969 ; n° 5-6 : 341-343

[5] Bieh AA, Bedawy AE. Otoscleroma. *J Laryngol Otol* 1975 ; 89 : 545-547

[6] Brescia MA. Scleroma neonaturum. *J Pediatr Guatemala* 1954 ; 45-16

[7] Claveau AM. Le rhinosclérome en Haute-Volta. *J Fr ORL* 1976 ; 25 : 617-620

[8] Claveau AM. Sclérome et rhinosclérome. *Méd Trop* 1992 ; 52 : 291-297

[9] Diop EM, Diouf R, Ndiaye IC, Tall A, Diop LS. Le granulome médio-facial au Sénégal. À propos de 15 observations. *Rev Off Soc Fr ORL* 1991 ; 7 : 33-38

[10] Ennouri A, Hajri H, Brizouna A. Tuberculose des cavités nasales et paranasales. *Encycl Méd Chir* (Éditions Scientifiques et Médicales Elsevier SAS, Paris), Oto-rhino-laryngologie, 20-375-A-10, 1991

[11] Gallas D, Coste A, Bedbeder P, Peynegre R. Aspects actuels de la tuberculose laryngée. À propos de quatre cas et revue de la littérature. *Ann Otolaryngol Chir Cervicofac* 1994 ; 111 : 201-207

[12] Hollinger PH, Gelman HK, Wolfe CK. Rhinoscleroma of the lower respiratory tract. *Laryngoscope* 1977 ; 87 : 1-9

[13] Moulonguet L, Delgnidice P, Chauvin JL. L'angine tuberculeuse : à propos d'un cas au Sénégal. *Ann Otolaryngol Chir Cervicofac* 1995 ; 112 : 78-79

[14] Reynaud J, Diop LS, Nouhouayi A. Un nouveau cas de rhinosclérome en Casamance. *Bull Soc Méd Afr Noire Lang Fr* 1965 ; 10 : 499

[15] Sali S. The management of rhinoscleroma. *J Laryngol Otol* 1975 ; 89 : 91-99

[16] Strobel M, Ball M, Diop EM, Mboup S. Un cas de rhinosclérome avec atteinte cutanée. *Ann Dermatol Vénéréol* 1983 ; 110 : 357-359

[17] Zakreski A. Le sclérome. *Acta Otolaryngol* 1964 ; 57 : 281-289

[18] Zanaret M, Giovanni A, Bouquet O. Tuberculose laryngée. *Encycl Méd Chir* (Éditions Scientifiques et Médicales Elsevier SAS, Paris), Oto-rhino-laryngologie, 20-646-B-10, 1992 : 1-3

Lèpres

[1] Achien G, Andre J, Clumenck J, De Manbeuge J, Goens J, Parent D. La syphilis. *Encycl Méd Chir* (Éditions Scientifiques et Médicales Elsevier SAS, Paris), Dermatologie, 12-670-C-10, 1988

[2] Bakir L, Ben Hamida F, Mrad S, Ben Dridi M, Ben Salah N. Place de la coloration de Ziehl-Neelsen dans le diagnostic de la lèpre. *Méd Mal Infect* 1998 ; 28 : 667-678

[3] Basset A, Maleville J. Dermatoses végétantes exotiques. *Encycl Méd Chir* (Éditions Scientifiques et Médicales Elsevier SAS, Paris), Dermatologie, 12-580-A-10, 1987

[4] Buffe P, Soubeyrand L, Cudennec YF. Les maladies tropicales en oto-rhino-laryngologie. *Encycl Méd Chir* (Éditions Scientifiques et Médicales Elsevier SAS, Paris), Oto-rhino-laryngologie, 20-925-A-10, 1986

[5] De Gaudemar I, Ebbo D, Leconte F, Barrault S, Courgi G, Laurier JN et al. Les mycoses du sinus maxillaire. À propos de 40 cas. *Ann Otolaryngol Chir Cervicofac* 1993 ; 110 : 198-202

[6] Debrie JC, Renders A, Le Stir A, Mangenot A, Dubore E. Les aspects ORL des tréponématoses au Gabon à propos de 7 cas. *Méd Armées* 1985 ; 13 : 3

[7] Dupont B. Mycoses en oto-rhino-laryngologie. *Encycl Méd Chir* (Éditions Scientifiques et Médicales Elsevier SAS, Paris), Oto-rhino-laryngologie, 20-928-A-10, 1991 : 1-7

[8] El Arini. Eight eracinal nerve affection in leprosy. *Int J Leprosy* 1970 ; 38 : 164-169

[9] Ennouri A, Hajri H, Bouzouaa A. Lèpre (maladies de Hansen) nasale et paranasale. *Encycl Méd Chir* (Éditions Scientifiques et Médicales Elsevier SAS, Paris), Oto-rhino-laryngologie, 20-377-A-10, 1991 : 1-4

[10] Fokkens WJ, Trenite GJN, Virmond M, Kleinjan A. The nose in leprosy international journal of leprosy and other. *Mycobacter Dis* 1998 ; 66 : 328-339

[11] Languillon J. Lésions oto-rhino-pharyngo-laryngées de la lèpre. In : Précis de léprologie. Pre-Presse-Pastel Creations Lavaur, avril 1999 : 95-99

[12] Ravisse P. Histopathologie des mycoses en ORL. *Ann Otolaryngol Chir Cervicofac* 1982 ; 99 : 527-530

[13] Reynaud J. Tuberculose, lèpre et syphilis du nez et des cavités paranasales. *Encycl Méd Chir* (Éditions Scientifiques et Médicales Elsevier SAS, Paris), Oto-rhino-laryngologie, 20-375-A-10, 1980

[14] Reynaud J, Bel J, Diop LS. Sinusites maxillaires des hanséniens. *Bull Soc Méd Afr Noire Lang Fr* 1961 ; 6 : 496

[15] Shehata M. L'atteinte du nerf auditif dans la lèpre. *Ann ORL* 1978 ;nº 10-11 : 685-690

[16] Srinivasan S, Nehru VI, Mann SB, Sharman VK, Bapuraj JR, Das A. Study of ethmoido-sinus involment in multibacillary leprosy. *J Laryngol Otol* 1998 ; 112 : 1038-1041

Otologie

Cholestéatome de l'oreille moyenne

[1] Ars B, Ars-Piret N. Le cholestéatome de l'oreille moyenne. Traitement. *Rev Off Soc Fr ORL* 1994

[2] Ballenger JJ. Diseases of the nose, throat, ear, head and neck. Philadelphia : Lea and Febiger

[3] Charachon R, Lejeune JM, Bouchal H. Reconstruction of radical mastoidectomy by obliteration technique. *Ear Nose Throat J* 1991 ; 70 : 830-838

[4] Debrie JC, Plassard H, Quinou M. Le cholestéatome de l'oreille : à propos de 16 cas. *Dakar Méd* 1981 ; 26 : 415-419

[5] Diop EM, Coll Ba AM, Diop LS, Diop IM. Traitement des méningites otogènes. *Dakar Méd* 1984 ; 29 : 43-48

[6] Diop EM, Diouf R, Ndiaye IC, Djonga O, Tall A. Limites de la chirurgie otologique dans un service d'ORL en Afrique Noire. Communication au congrès de la Société française d'ORL, 1993

[7] Diop EM, Diouf R, Ndiaye IC, Tending G, Faye M, Tall A. Traitement des otites moyennes chroniques cholestéatomateuses : quelle stratégie pour un service d'ORL d'Afrique ? [abstract]. *J Fr ORL* 1996 ; 45 : 145

[8] Fleury P, Legent F, Basset JM, Aben-Moha G. Étude anatomo-chirurgicale des dangers de l'otite chronique en évolution. *Cah ORL* 1982 ; 17 : 211-221

[9] Hirsch BE, Kamerer DB, Doshi S. Single stage management of cholesteatoma. *Otolaryngol Head Neck Surg* 1992 ; 106 : 351-354

[10] Marco-Algarra J, Gimenez F, Mallea I, Armengot M, De La Fuente L. Cholesteatoma in children: results in open versus closed techniques. *J Laryngol Otol* 1991 ; 105 : 477-480

[11] Marquet J. Eradication of cholesteatoma. Proceedings in the third international conference on cholesteatoma and mastoid surgery held in Copenhagen, 1988

[12] Shambaugh GE, Glasscock ME. Surgery of the ear. Philadelphia : WB Saunders

[13] Tran Ba Huy P, Chaar I, Fouda A, Almorad M, Brette M, Freyss G. Bilan anatomique et fonctionnel à 3 et 5 ans de 94 cas d'otite moyenne chronique cholestéatomateuse. *Ann Otolaryngol Chir Cervicofac* 1988 ; 105 : 29-38

[14] Wayoff M, Charachon R, Roulleau P, Lacher G, Deguine CH. Le traitement chirurgical du cholestéatome de l'oreille moyenne. Rapport de la Société Française d'ORL, 1982

[15] Weiss MH, Parisier SC, Han JC, Edelstein DR. Surgery for recurrent and residual cholesteatoma. *Laryngoscope* 1992 ; 102 : 145-151

Corps étrangers laryngo-trachéo-bronchiques

[1] Diop EM, Balo KP, Diop LS. Corps étrangers des voies respiratoires inférieures chez l'enfant : étude critique. *Dakar Méd* 1982 ; 27 : 493-509

[2] Diop EM, Tall A, Diouf R, Ndiaye IC, Diallo K. Trachéotomie chez l'enfant porteur d'un corps étranger des voies respiratoires inférieures. *Dakar Méd* 1997 ; 42 : 165-168

[3] Francois M, Toan T, Maisani D, Prevost C, Roulleau P. Endoscopie pour recherche de corps étrangers des voies aériennes inférieures chez l'enfant : à propos de 668 cas. *Ann otolaryngol Chir Cervicofac* 1985 ; 102 : 441-443

[4] Ijaduola GT. Foreign body in the larynx in Nigerian children. *J Trop Pediatr* 1986 ; 32 : 41-43

[5] Omanga U et al. Corps étrangers trachéo-bronchiques chez l'enfant. *NPN Méd* 1984 ; 66 : 311-315

[6] Ouoba K. Corps étrangers des voies respiratoires inférieures. Bilan de 5 ans et demi. [thèse], Dakar, 1985 : n° 158

[7] Ployet MJ, Robier A, Goga D, Mercier C. Corps étrangers laryngo-trachéo-bronchiques. *Encycl Méd Chir* (Éditions Scientifiques et Médicales Elsevier SAS, Paris), Oto-rhino-laryngologie, 20-730-A-10, 1987 : 1-10

[8] Traissac L. Papillomatose laryngée. *Encycl Méd Chir* (Éditions Scientifiques et Médicales Elsevier SAS, Paris), Oto-rhino-laryngologie, 20-705-A-10, 1992 : 1-18

[9] Traissac L, Attali JP. Notre expérience sur les corps étrangers laryngo-trachéo-bronchiques de l'enfant à propos de 113 cas. *J Fr ORL* 1981 ; 30 : 575-578

Oncologie cervicofaciale

Cancers du larynx

[1] Breneman JC, Bradshaw A, Gluckman J, Aron BS. Prevention of stomal recurrence in patients requiring emergency tracheostomie for advanced laryngeal and pharyngeal tumours. *Cancer* 1988 ; 62 : 802-805

[2] Briant TD, Bryce DP, Smith TJ. Carcinoma of the hypopharynx: a five year follow-up. *J Otolaryngol* 1977 ; 6 : 353-362

[3] Brunengo JF, Morbr F, Tanfari G, Toure IA. Iron deficiency pregnancy and breast feeding in the Republic of Niger. *Trans R Soc Trop Med Hyg* 1988 ; 82 : 649-650

[4] Diop EM, Diouf R, Ndiaye IC, Ouoba K, Tending G, Diop LS. La trachéotomie dans un service d'ORL d'Afrique Noire : bilan de 6 ans. In : Compte rendus, 84e congrès français d'ORL, Paris : Arnette, 1987 : 397-407

[5] Diouf R, Diop EM, Ndiaye IC, Tall A, Kasse AA. Limites à l'exercice de la carcinologie cervico-faciale en Afrique Noire : l'exemple des cancers du larynx. *Rev Laryngol* 1991 ; 112 : 423-427

[6] Hosal N, Onerci M, Turan E. Peristomal recurrence. *Am J Otolaryngol* 1993 ; 14 : 206-208

[7] Kpemissi E, Sossou K, Medji LA. Trachéotomie : bilan de 5 ans au centre hospitalier universitaire de Lomé, Togo. *Rev Mal Respir* 1996 ; 13 : 163-167

[8] Laccourreye H, Beutter P, Brasnu D, Strunski W, Chabolle F, Braquilanges De E et al. Trachéotomie dans le traitement chirurgical des épithéliomas du pharyngo-larynx. *Ann Otolaryngol Chir Cervicofac* 1981 ; 98 : 501-504

[9] Lefevre JL, Adams L. Les cancers de l'hypopharynx : épidémiologie et généralités. *Cah ORL* 1988 ; 23 : 178-183

[10] Leon X, Quer M, Burges J, Abello P, Vega M, Andres De L. Prevention of stomal recurrence. *Head Neck* 1996 ; 18 : 54-59

[11] Malan JF, Sellers SL, Kranold DA. Critical review of hypopharyngeal carcinoma 1975-1985. *S Afr J Surg* 1993 ; 31 : 74-78

[12] Ndiaye I, Ndamage TD, Tall A, Diouf R, Diop EM. Profil des cancers de l'hypopharynx au Sénégal. *Ann Otolaryngol Chir Cervicofac* 1997 ; 114 : 86-89

[13] Robson AK, Herleman I, Stafford FW. Laser debulking of obstructing laryngeal tumours. *Clin Otolaryngol* 1994 ; 19 : 430-432

[14] Stell PM, Carden EA, Hebbert J, Dalby JF. Post cricoid carcinoma. *Clin Oncol* 1978 ; 403 : 215-226

Tumeurs des glandes salivaires

[1] Diop EM, Balo KP, Ndiaye PD, Diop LS. Adénomes pléomorphes des glandes salivaires. *Dakar Méd* 1982 ; 27 : 371-395

[2] Diop EM, Diop LS. La tuberculose dans la sphère ORL au Sénégal. *Bull Soc Méd Afr Noire Lang Fr* 1978 ; 23 : 43-49

[3] Diop EM, Hitimana A, Diouf R, Diop LS. Bilan de 40 parotidectomies. *Dakar Méd* 1983 ; 28 : 673-683

[4] Diop EM, Hitimana A, Diouf R, Diop LS. Les sous-maxillectomies : bilan de 39 cas. *Dakar Méd* 1984 ; 29 : 107-116

[5] Diop EM, Ndiaye IC, Diouf R, Djonga O, Tall A, Wotto-Gaye G. Les tumeurs de la glande parotide (à propos de 80 observations). *Rev Laryngol* 1994 ; 115 : 57-60

[6] Hamour M, Lawson G, Andry G, Lothaire P, Sacre R, Remacle M et al. Tumeurs de la glande sous-maxillaire. *Ann otolaryngol Chir Cervicofac* 1991 ; 108 : 26-29

[7] Laccourreye H, Brasnu D, Lacau Saint-Guily J, Senechaut JP. Parotidectomies totales ou parotidectomies partielles dans le traitement des adénomes pléomorphes de la parotide. *Ann Otolaryngol Chir Cervicofac* 1984 ; 101 : 161-167

[8] Lacour M, Diop LS, Reynaud J. Tumeurs mixtes salivaires à localisation extra-parotidienne. *Bull Soc Méd Afr Noire Lang Fr* 1968 ; 13 : 61-64

[9] Laundenbach P. Maladies des glandes salivaires. *Encycl Méd Chir* (Éditions Scientifiques et Médicales Elsevier SAS, Paris), Stomatologie, 22-057-A-10, 22-057-A-20, 1979

[10] Loche V, Chevalier D, Lessenne R, Akpo-Allavo J, Desaulty A, Piquet JJ. Le traitement des adénomes pléomorphes de la glande parotide par parotidectomie totale conservatrice : à propos de 288 interventions. *Cah ORL* 1996 ; 31 : 29-38

[11] Makeief F, Mavrice N, Crampette L, Guerrier B. Stratégie diagnostique et thérapeutique des tumeurs de la parotide. *Cah ORL* 1996 ; 31 : 9-16

[12] Ndiaye I, Diouf R, Ndamage T, Tall A, Diop EM. Tumeurs de la glande sous-maxillaire : à propos de 26 cas. *Dakar Méd* 1995 ; 40 : 25-28

[13] Ouoba K, Kabre M, Sankade B, Dao M, Sanou A. Résultats à court et moyen terme de la parotidectomie (à propos de 24 cas au CHU de Ouagadougou). *Dakar Méd* 1998 ; 43 : 114-117

[14] Trotoux J, Lefevre B. Pathologie des glandes salivaires. *Encycl Méd Chir* (Éditions Scientifiques et Médicales Elsevier SAS, Paris), Oto-rhino-laryngologie, 20-628-A-10, 1979

Pathologie tumorale thyroïdienne

[1] Bonfanti G, Gualandi W. L'incidenza della tracheotomia nella patologia della tiroide. *Min Anest* 1968 ; 34 : 1271-1275

[2] Braccini F, Niccoli Sire P, Korchia D, Champsaur P, Dessi P, Thomassin JM. Attitude pratique devant un nodule thyroïdien isolé. *J Fr ORL* 1998 ; 47 : 256-260

[3] Dalle Vacche G, Gava L, Milano S. La thyroïdectomie totale, néoplasie thyroides extracapsulari. *Acta Chir* 1971 ; 287-295

[4] Green WE, Shepperd HW, Stevenson HM, Wilson W. Tracheal collapse after thyroidectomy. *Br J Surg* 1979 ; 66 : 554-557

[5] Murat A et al. Prise en charge thérapeutique précoce des sujets prédisposés génétiquement au cancer médullaire de la thyroïde. *Ann Surg* 1998 ; 52 : 455-460

[6] Ndiaye IC, Diouf R, Diop EM, Ndiaye PD. L'oncologie thyroïdienne en pratique, à propos de 105 dossiers. *Ann Otolaryngol Chir Cervicofac* 1993 ; 110 : 211-217

[7] Ntyonga Pono MP et al. Les tumeurs thyroïdiennes opérées au Gabon. Données anatomo-pathologiques et épidémiologiques : à propos de 13 cas. *Méd Afr Noire* 1998 ; 45 : 409-411

[8] Ouoba K, Sano D, Wandaogo A, Drabo Y, Cisse R, Sanou A et al. Les complications de la chirurgie thyroïdienne (à propos de 104 thyroïdectomies au CHU de Ouagadougou). *Dakar Méd* 1998 ; 43 : 122-125

[9] Sow ML, Benchekroun A, Cherbonnel G, Touré CT, Touré P, Diop A. Goitres compressifs, expérience dakaroise : à propos de 65 observations. *Dakar Méd* 1982 ; 27 : 10-18

Lymphome de Burkitt

[1] Biggar RJ, Gail MH, Banks RB, Neequaye J, Nhrumah FK. Age and sex as factors influencing remission duration in african Burkitt's lymphoma. *Am J Epidemiol* 1982 ; 116 : 668-667

[2] Burkitt D. A sarcoma involving jaws in African children. *Br J Surg* 1958 ; 46 : 218

[3] Debrie JC, Salgas P, Verdalle P, Conessa CL, Tomasi M, Charpentier P. Les localisations maxillofaciales du lymphome de Burkitt. À propos de 7 cas. *Cah ORL* 1991 ; XXVI : 116-127

[4] Diop EM, Ndiaye IC. Le lymphome de Burkitt au Sénégal. *Inter-Fac Afr* 1987 ; 1 : 11-22

[5] Henle W, Henle G. Epstein-Barr virus and human malignancies. In : Klein G ed. Advances in viral oncology. New York : Raven Press, 1985 : vol 5

[6] Magrath I, Lee YJ, Anderson T, Werner P. Burkitt's lymphoma. Importance of total tumor burden. *Cancer* 1980 ; 45 : 1507

[7] Medji LA. La maladie de Burkitt. [thèse], Dakar, 1972 : n° 6

[8] O'Connor GT, Rappaport H, Smith EB. Malignant tumors in African children. *J Pediatr* 1960 ; 56 : 526-535

[9] Schoeder M. La tumeur de Burkitt et ses rapports avec la médecine buccale. *Rev Fr Odontostomatol* 1969 ; 16 : 93-96